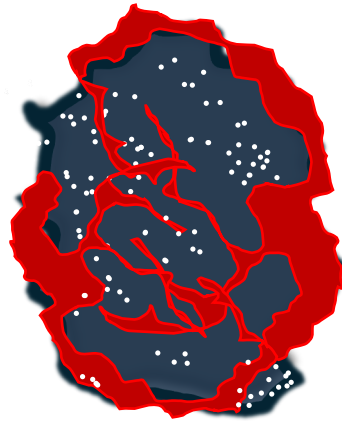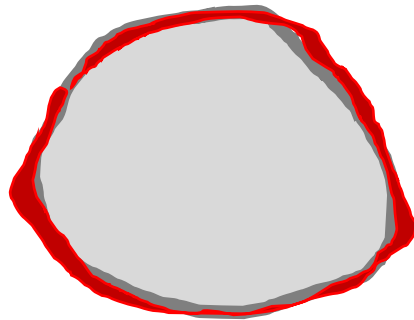


Nodulo Tiroideo Sospetto

- Ipoecogeno
- Disomogeneo
- Margini irregolari
- Vascolarizzazione interna
- Spot iperecogeni
- Più alto che largo



Nodulo Tiroideo Non Sospetto

- Isoecogeno
- Alonato
- Margini regolari
- Vascolarizzazione periferica